

RESIDÊNCIA MÉDICA 2013

Prova Geral

(Questões teórico-práticas)

Leia estas instruções:

- 1 Confira se os dados contidos na parte inferior desta capa estão corretos e, em seguida, assine no espaço reservado para isso.
- 2 Caso se identifique em qualquer outro local deste Caderno, você será excluído do Processo Seletivo.
- 3 Este Caderno contém 5 casos clínicos e suas respectivas questões. Verifique se ele está completo e sem imperfeição gráfica que impeça a leitura. Detectado algum problema, comunique-o, imediatamente, ao Fiscal.
- 4 O valor total de cada caso clínico vem indicado na própria questão.
- 5 Você será avaliado exclusivamente por aquilo que escrever dentro do espaço destinado ao texto definitivo.
- 6 Escreva de modo legível. Dúvida gerada por grafia, sinal ou rasura implicará redução de pontos.
- 7 O verso da capa e as páginas em branco deste Caderno servirão para rascunho.
- 8 Você dispõe de, no máximo, três horas para responder as questões.
- 9 Antes de retirar-se definitivamente da sala, devolva este Caderno ao Fiscal.

Assinatura do Candidato: _____

Caso Clínico 1 (2 pontos)

Paciente de 21 anos, gesta I para 0, com gestação no curso de 33 semanas, chega ao pronto-socorro obstétrico proveniente de cidade do interior do Estado, com diagnóstico de eclâmpsia, apresentando pressão arterial de 150x110mmHg e proteinúria de fita ++. Ao exame obstétrico, constata-se ausência de contração uterina, apresentação cefálica e ausculta fetal de 126 batimentos por minuto. Ela afirma que realizou três consultas de pré-natal, sendo a última há sete semanas, e a pressão arterial estava 120x80mmHg.

Na ficha de referência, existe relato de que, na cidade de origem, não havia médico de plantão no posto de saúde, e que por isso, a enfermeira fez o encaminhamento para a capital. Há ainda o registro de que não fizera uso de medicação na cidade de origem.

Em relação a esse caso, responda:

- A)** Qual o hipotensor que deve ser usado de imediato?
- B)** Qual a medicação padrão ouro para prevenção de novos episódios de convulsão que deve ser prescrita para essa paciente e qual a via preferencial de excreção?
- C)** Quais os exames que avaliam a vitalidade fetal?
- D)** A paciente apresenta diagnóstico de eclâmpsia. Defina essa patologia.

Espaço destinado à Resposta

Fim do Espaço destinado à Resposta

Caso Clínico 2 (2 pontos)

Lactente de 6 meses, sexo masculino, é levado por sua mãe à Unidade Básica de Saúde para consulta de avaliação do crescimento e desenvolvimento, sem queixas no momento. Trazia cartão de vacina atualizado até o 5º mês de vida. Estava em aleitamento materno exclusivo até então.

Com relação a esse caso, responda:

- A)** Baseado no novo calendário de Imunização do PNI (2012), que vacinas devem ser aplicadas nesse momento (6º mês de vida)?
- B)** Que orientações ou recomendações devem ser dadas em relação à alimentação desse lactente a partir de então?
- C)** Cite três marcos do desenvolvimento neuropsicomotor que devem ser encontrados nessa idade.

Espaço destinado à Resposta

Fim do Espaço destinado à Resposta

Caso Clínico 3 (2 pontos)

Homem com 56 anos de idade, pesando 65 kg, foi levado ao hospital por apresentar, em seu domicílio, episódio de confusão mental seguido de convulsão generalizada tônico-clônica. O paciente apresenta-se previamente hígido e não tem antecedentes patológicos. Foi internado com rigidez de nuca, rebaixamento do nível de consciência (Glasgow 11) e febre alta há um dia.

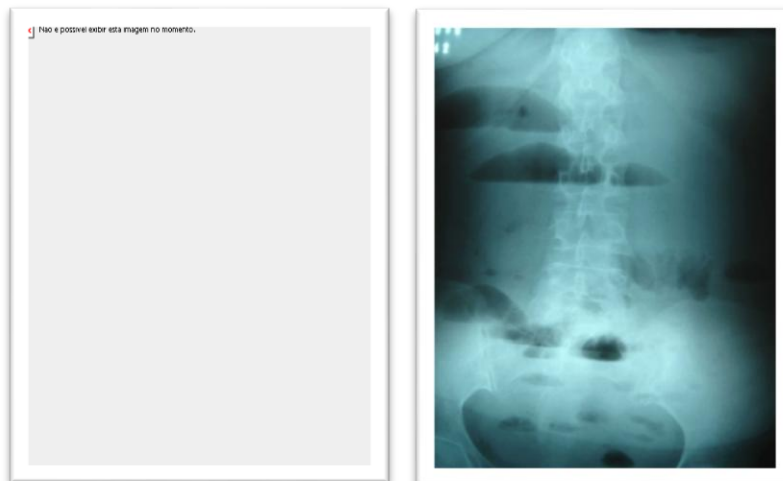
Prescreva cinco medicamentos **essenciais** para o **tratamento empírico** desse paciente.

Espaço destinado à Resposta

Fim do Espaço destinado à Resposta

Caso Clínico 4 (2 pontos)

Mulher de 42 anos apresenta dor abdominal difusa há sete dias, em cólica, passando para contínua nos últimos três dias, de forte intensidade, seguida de parada de eliminação de gases e fezes, com vômitos de estase. A paciente relata não ter realizado cirurgias anteriormente. Ao exame físico, está em regular estado geral, descorada, desidratada Grau I, afebril, apresenta abdômen globoso, distendido, ruídos hidroaéreos aumentados em salvas e timbre metálico, hipertimpânico à percussão, doloroso à palpação em andar superior do abdômen, sem massas palpáveis. Detectou-se ausência de fezes na ampola retal. Hemograma sem alterações. Foram solicitadas radiografias de abdome, as quais estão reproduzidas a seguir.



Com base nessas radiografias, na história clínica e no exame físico citados, responda:

- A) Qual o provável diagnóstico dessa paciente?
- B) Quais os sinais radiológicos mais importantes nos quais você se baseou para dar o diagnóstico da paciente?
- C) Qual a conduta terapêutica a ser adotada para essa paciente? Justifique.

Espaço destinado à Resposta

Mais espaço para resposta na folha seguinte

Continuação do espaço para resposta - Caso Clínico 4

Fim do Espaço destinado à Resposta

Caso Clínico 5 (2 pontos)

José é motorista de caminhão, tem 49 anos de idade, é pai de 3 filhos e desquitado. Veio sozinho para a consulta na Unidade Saúde da Família, relatando que está com dificuldade para andar e que percebeu um aumento de volume abdominal. Faz uso de bebidas destiladas diariamente. Estava trabalhando até há poucos dias. Ele viaja de sua cidade no Rio Grande do Norte para São Paulo, transportando melão. Não tem carteira profissional. Conseguiu sua habilitação por influência de terceiro, pois, embora dirija bem, não sabe ler ou escrever. No exame físico, José exibe hálito etílico, apresenta tremores finos e marcha atáxica. Está desnutrido e com ascite moderada.

Considerando esse caso clínico e supondo que você é médico da Estratégia Saúde da Família, responda aos itens abaixo.

- A)** Elabore uma lista citando quatro problemas presentes no relato desse paciente.
- B)** Elabore um plano terapêutico integral para esse paciente, citando seis intervenções no âmbito biopsíquico social.

Espaço destinado à Resposta

Mais espaço para Resposta na folha seguinte

Continuação do espaço destinado à Respostado caso Clínico 5

Fim do Espaço destinado à Resposta
